



MINISTÈRE DE LA SANTÉ

DIRECTION DES TECHNOLOGIES DE SANTÉ

**ASSOCIATION CONGOLAISE DES TECHNICIENS D'IMAGERIE MÉDICALE ET
RADIOTHÉRAPIE**

Thème: MAMMOGRAPHIE

ASPECTS TECHNIQUES

Wichkam MAYATA

Technicien supérieur en imagerie médicale

Clinique Medico Chirurgicale de Kinsoundi

PLAN

- ▶ INTRODUCTION
- ▶ INDICATION
- ▶ MATERIEL ET TECHNIQUE
- ▶ ICONOGRAPHIES
- ▶ CONCLUSION

INTRODUCTION

Définition

- La mammographie est une radiographie des seins qui utilise des rayons X à faible dose qui permet d'obtenir des images de la structure interne du sein .
- Cet examen permet de couvrir ou de surveiller un cancer du sein
- Couplé à l'échographie, il reste l'examen de première intention dans le dépistage du cancer du sein

INDICATION

Indications de la mammographie

- **Mammographie de dépistage**
 - Absence de signe clinique après 50 ans tous les 2 ans ou avant 50 ans si facteurs de risque de cancer du sein
 - A partir de 30 ans tous les ans chez les femme avec mutation générique BRCA1 BRACCA2
- **Mammographie diagnostique**
- **Surveillance thérapeutique**

MATERIELS ET TECHNIQUE 1

1-Materiel

▶ Le générateur basse tension

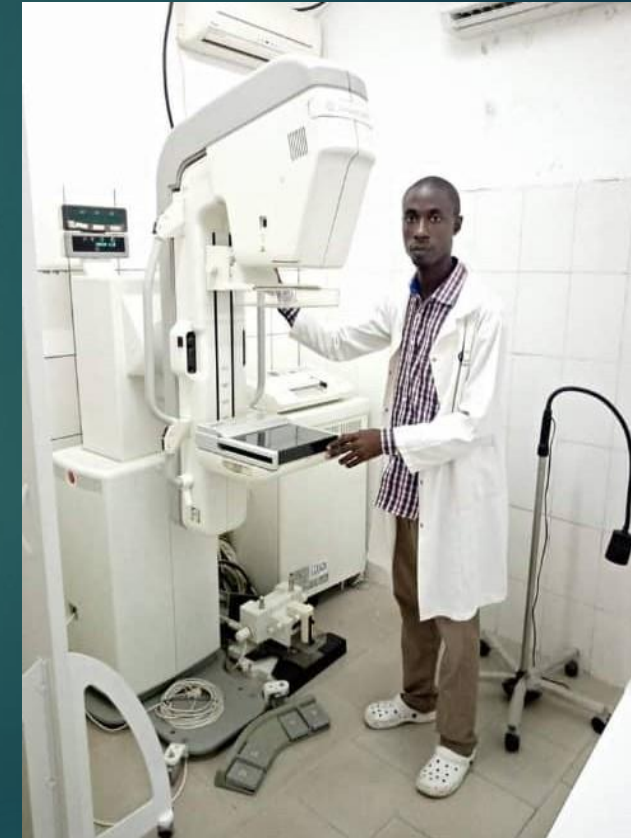27 a 30 kv /100 mAs ; foyer de petite taille : 0.1 et 0.3 mm

▶ Grille anti diffusante

▶ Tube a RX + capteur plan/Cassette avec écran

▶ Console d'acquisition

5M pixels en salle pour le manipulateur pour qu'il contrôle la qualité des clichés



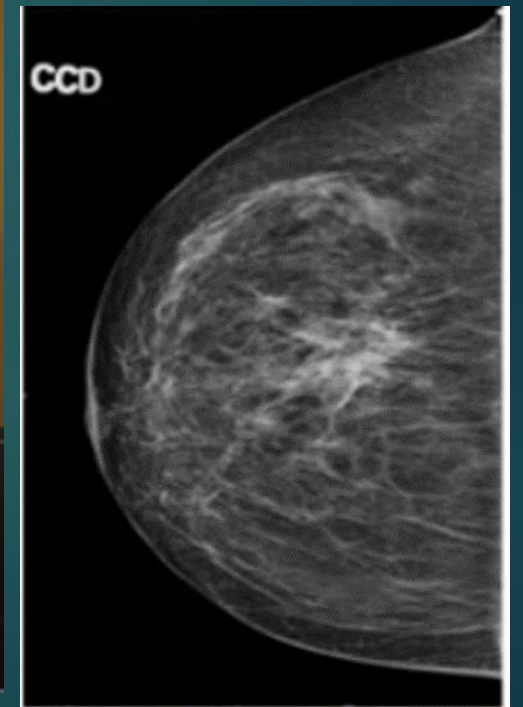
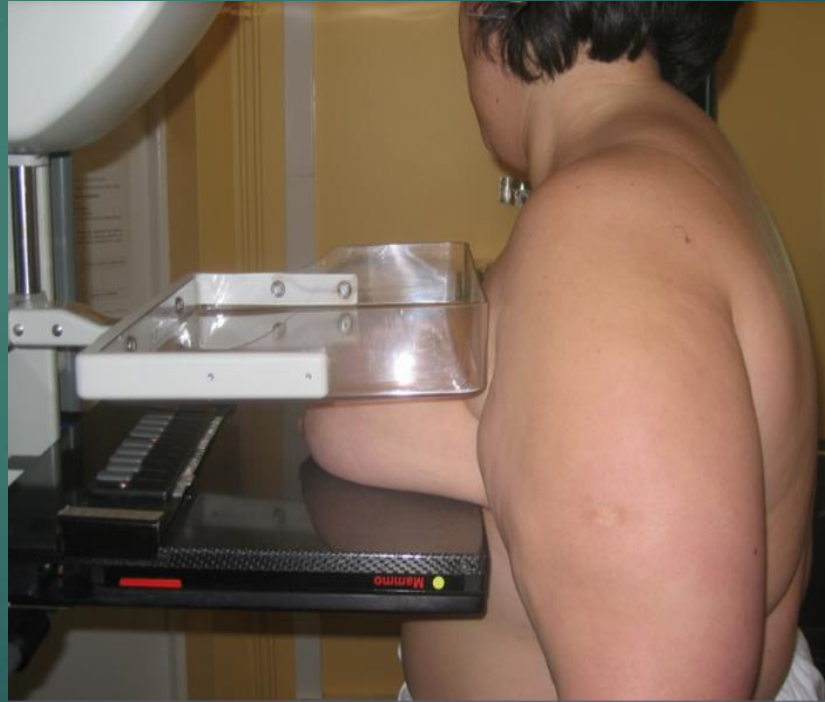MATERIELS ET TECHNIQUE 2

2 Technique: Incidences standards

Cranio-caudale ou CC (face)

Technique

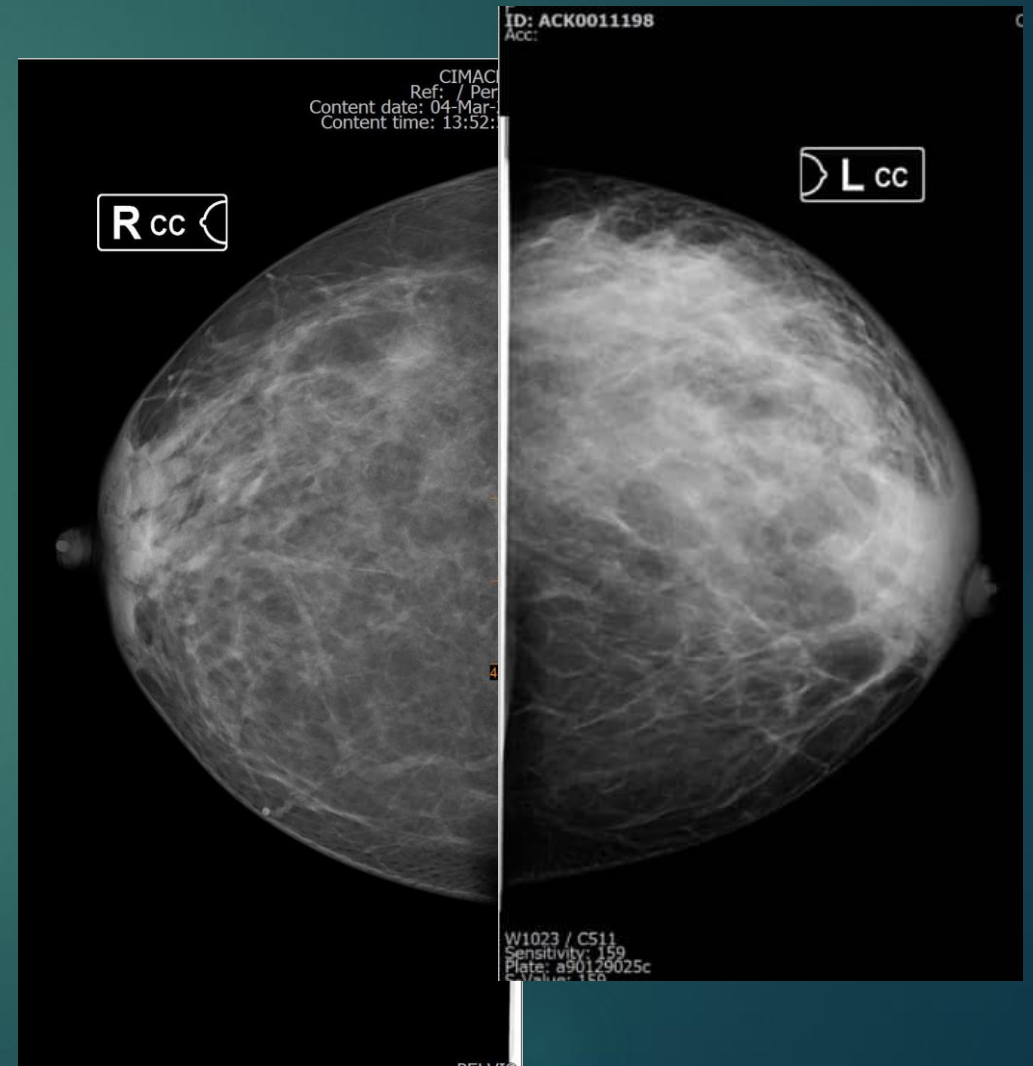
- Tube à 0%,
- sein aplati,
- mamelon tangentiel en vérifiant l'absence de pli de peau dégager le bord
- Epaule dégagée,
- Tête tournée du côté opposé



MATERIELS ET TECHNIQUE 3

Critères de réussite

- ▶ Mamelon au zénith et tangentiel
- ▶ Espace entre 1 et 2 cm de chaque cote du sein
- ▶ Espace graisseux retro glandulaire
- ▶ Bord antérieur du pectoral
- ▶ Pas d'artefact

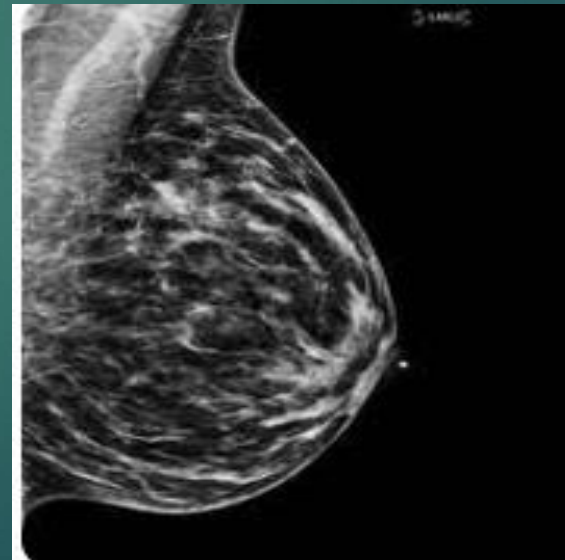
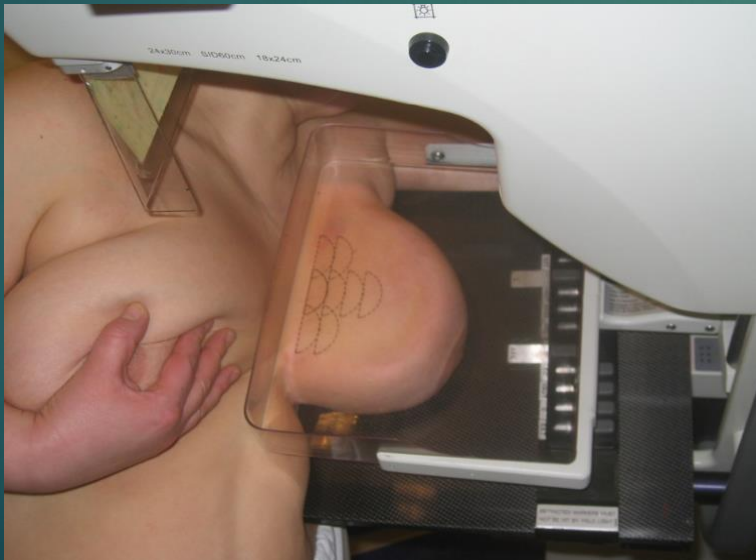


MATERIELS ET TECHNIQUE 4

► Incidences standards

► Incidence medio latéral oblique Technique

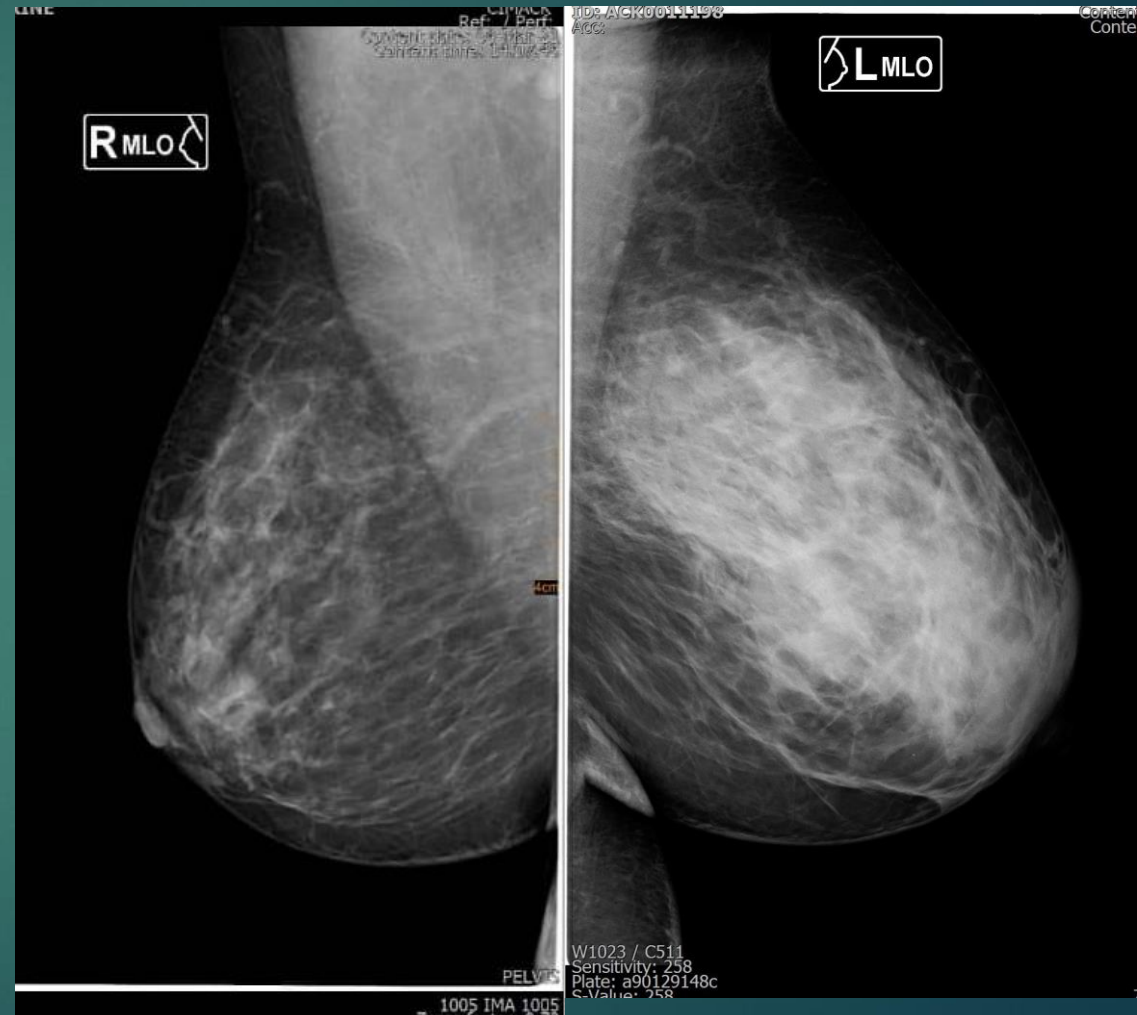- **Oblique** externe : le tube à 45° le patient en position $\frac{3}{4}$ mettre l'angle supérieur du capteur dans le creux axiale la tête tournée vers l'extérieur
- Vérifier que le mamelon est tangentiel et que le sillon est dans le champ



MATERIELS ET TECHNIQUE 5

▶ Critères de réussite

- ▶ Symétrie
- ▶ Mamelon tangentiel
- ▶ Bor antérieur du muscle pectoral convexe
- ▶ Bord inf du muscle pectoral a hauteur du mamelon
- ▶ Sillons sous mammaires visibles



MATERIELS ET TECHNIQUE 6

2-Incidence complémentaires

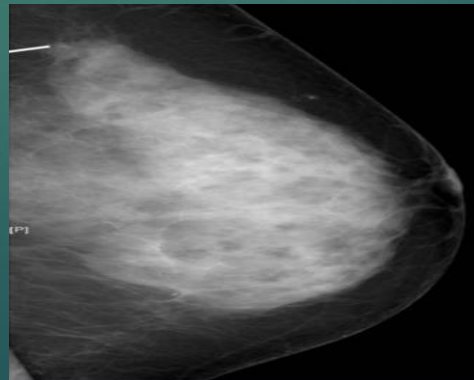
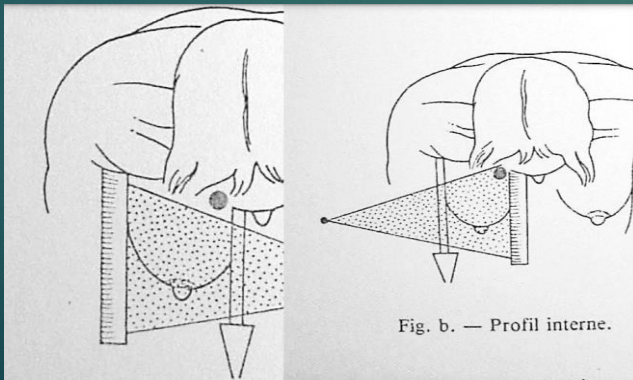
- ▶ Profil (interne)
- ▶ Agrandissement
- ▶ Compression localisée
- ▶ Face tournée – incidence de Cléopâtre
- ▶ Luxation postérieure des prothèses - Eklund

MATERIELS ET TECHNIQUE 7

▶ Incidences complémentaires

▶ PROFIL INTERNE

- ▶ Tube à 90° le patient de face bras levé du côté à radiographier pousser la patiente dans le dos pour qu'elle ne recule pas
- ▶ Le capteur est contre le bord interne du sein, le faisceau RX arrive par le bord externe du sein
- ▶ Tirer sur le sein avec la main en le plaquant sur la cassette
- ▶ Une anomalie interne ou externe est mieux analysée en profil interne



MATERIELS ET TECHNIQUE 8

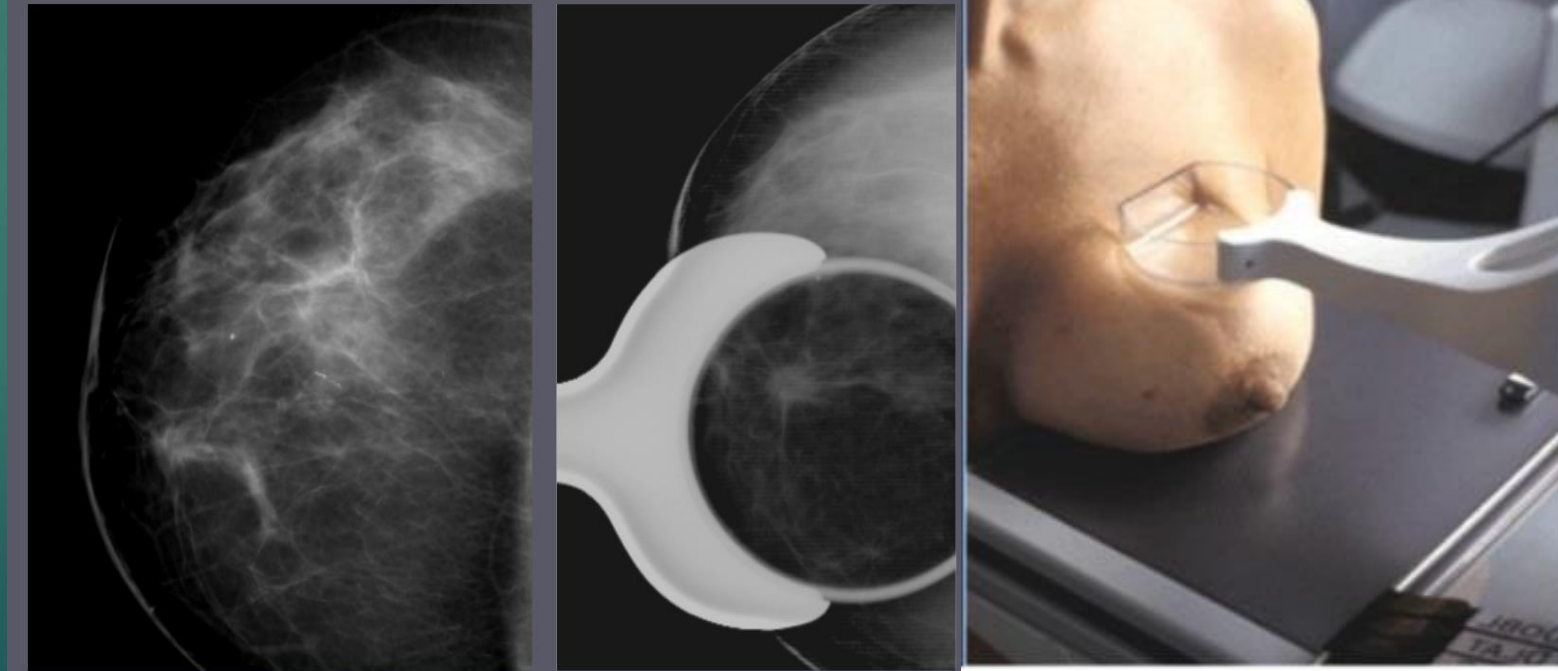
2-Incidence complémentaires 2

Compression localisée

Technique

- ▶ On utilise une petite palette de compression au lieu d'une grande plaque ce qui dissocie les superpositions de tissus

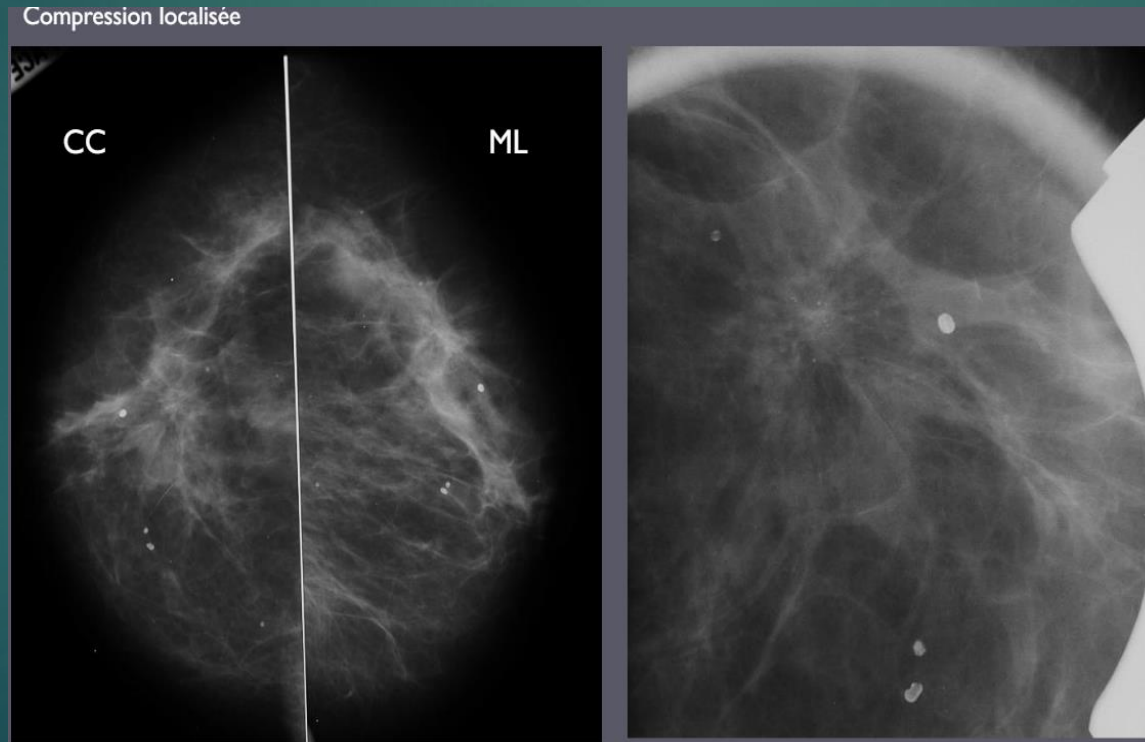
Compression localisée



MATERIELS ET TECHNIQUE

▶ Intérêts

- ▶ ça permet de différencier image construite et anomalie réelle



MATERIELS ET TECHNIQUE 7

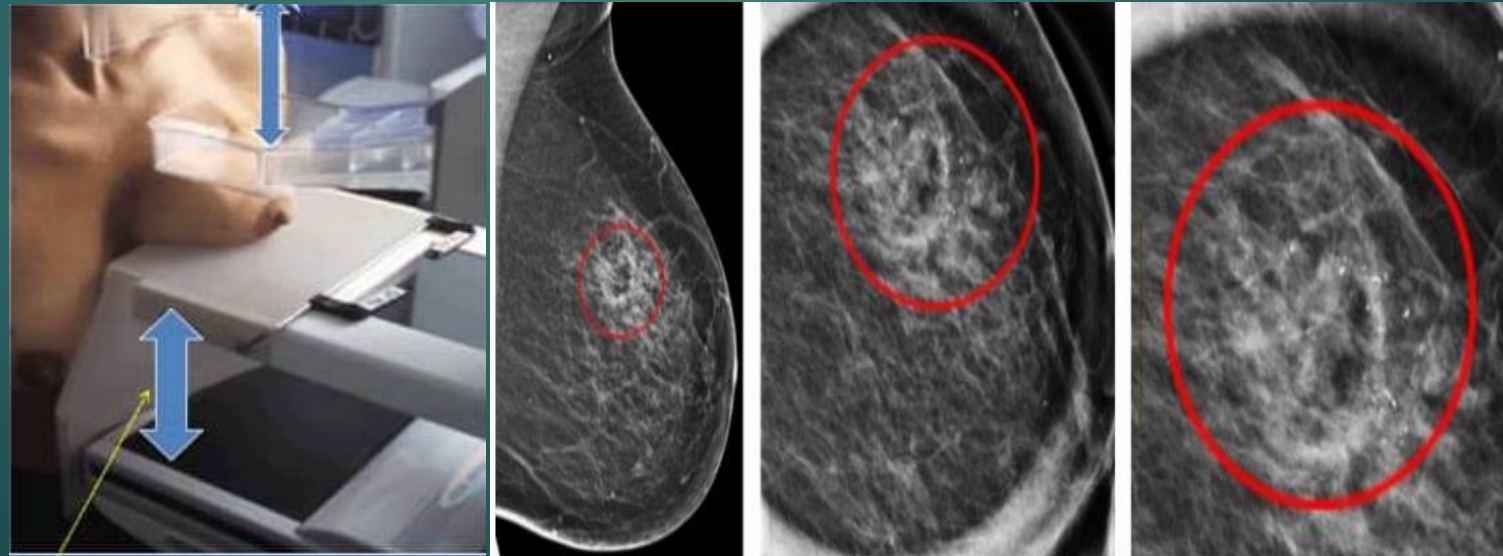
▶ AGRANDISSEMENT

▶ Technique

- ▶ Facteur de 1,5 à 1,8 pour agrandir géométriquement une image il faut la rapprocher de la source de rayons X

▶ Intérêts

- ▶ Permet d'analyser des micro calcifications très fines



MATERIELS ET TECHNIQUE 8

▶ FACE TOURNEE (Cléopatre)

▶ Techniques

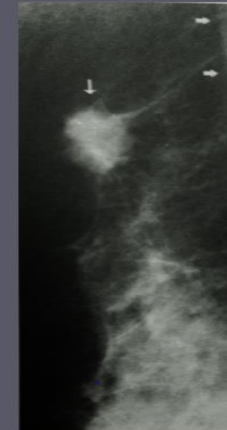
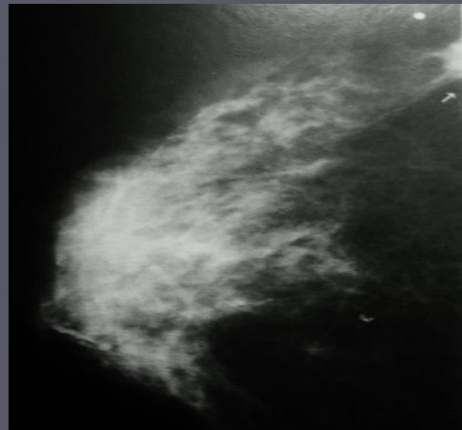
- ▶ Dégage le prolongement axillaire du sein en inclinant le tube de 15% par rapport à une face

▶ Critères de réussite

- ▶ Il n'y a pas de critère de réussite pour l'incidence de Cléopâtre , c'est à l'appréciation du radiologue par rapport à une image douteuse



Face tournée



MATERIELS ET TECHNIQUE 9

▶ TECHNIQUE DE EKLUND

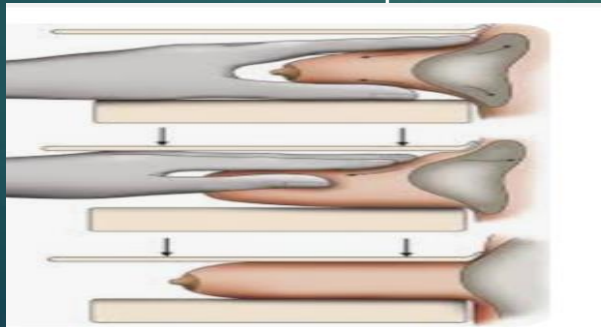
- ▶ Le manipulateur refoule manuellement la prothèse mammaire pour appliquer la compression que sur le tissu glandulaire

▶ Critères de résiste

- ▶ Prothèse refoulée grande analysable

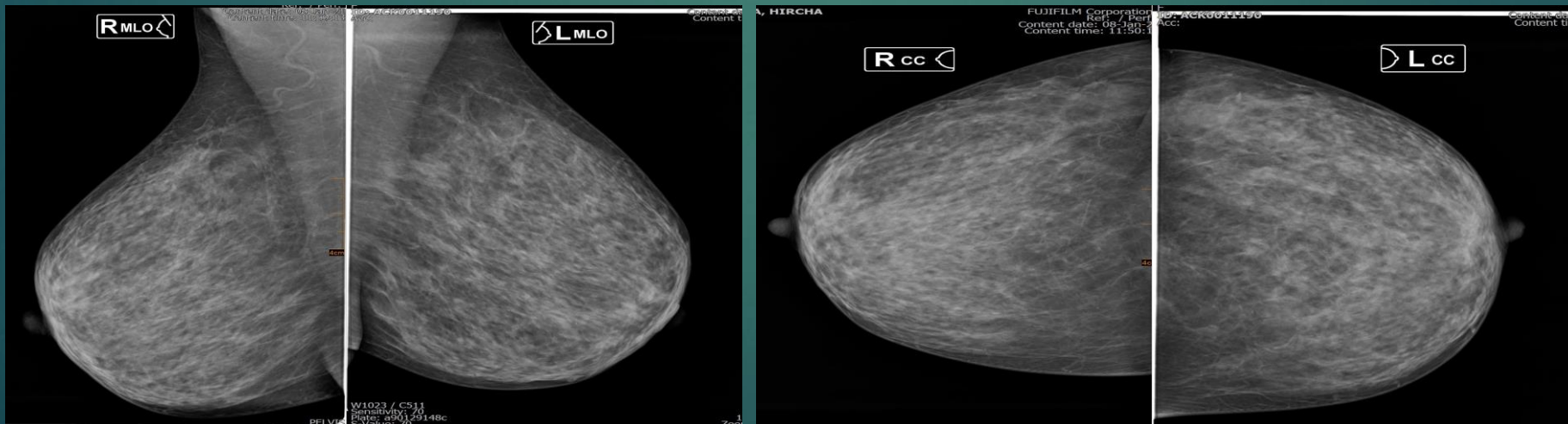
▶ Intérêts

- ▶ C'est une incidence supplémentaire qui consiste a repousse la prothèse en arrière pour ne comprimer que la glande



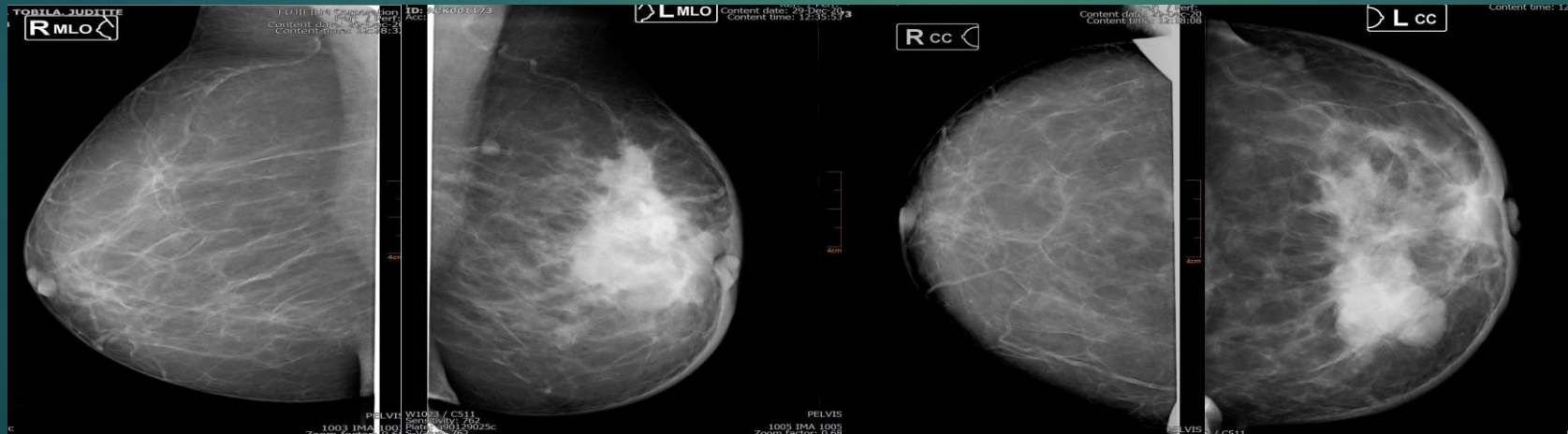
▶ Images normales

- ▶ Pas de masse ou micro calcification
- ▶ Pas d'anomalie cutanés Les aires ganglionnaires sont libre
- ▶ Bonne répartition des travées fibro conjonctives et glandulaires



ICONOGRAPHIE 2

- ▶ Pas d'anomalie des tissus mous cutanés
- ▶ Pas de distorsion architecturale
- ▶ Présence dans le quadrant supéro externe du sein gauche d'une masse



Causes de clichés techniquement insuffisants

- ▶ Mamelon non tangentiel
- ▶ Mauvais étalement des structures conj gland
- ▶ Pli cutané
- ▶ Cliché centré trop haut
- ▶ Cliché centre trop bas
- ▶ Sein rasé
- ▶ Seins volumineux sur 18X24
- ▶ Superpositions du pli sous mammaire
- ▶ Absence de visibilité du sillon sous mammaire

CONCLUSION

- ▶ La mammographie reste la méthode indispensable pour le dépistage et le diagnostic du cancer sein
- ▶ Elle nécessite une technique rigoureuse
- ▶ Répond aux critères de qualité requis

MERCI POUR VOTRE ATTENTION